Arquivos do Museu Nacional, Rio de Janeiro, v.65, n.1, p.47-57, jan./mar.2007
ISSN 0365-4508

DESCRIÇÃO DO CRÂNIO DE *CROCODILURUS AMAZONICUS* SPIX, 1825 (SQUAMATA, TEIIDAE) [1]

(Com 6 figuras)

PAULO ROBERTO EVERS JUNIOR [2, 3]
MARCELO SOARES [2]

RESUMO: O dermocrânio e a região ótico-occipital do neurocrânio ossificado do lagarto teiídeo *Crocodilurus amazonicus* são estudados e descritos. Alguns músculos cranianos e suas respectivas áreas de inserção são também mencionados. O crânio de *C. amazonicus* apresenta a forma característica dos lagartos teídeos. Entretanto, evidenciam-se diferenciações morfológicas em diversos caracteres cranianos estudados.

Palavras-chave: Teiidae. *Crocodilurus amazonicus*. Morfologia. Osteologia. Crânio.

ABSTRACT: Description of the cranium of *Crocodilurus amazonicus* Spix, 1825 (Squamata, Teiidae).

The dermocranium and the optic-occipital region of the ossified neurocranium of the teiid *Crocodilurus amazonicus* are studied and described. Some cranial muscles were also mentioned, with their respective insertion areas. The skull of *C. amazonicus* is a generalized form, like the tipical teiidae skull. Although, it possesses distinct characteristics and morphological differences in various cranial features.

Key words: Teiidae. *Crocodilurus amazonicus*. Morphology. Osteology. Skull.

INTRODUÇÃO

A família Teiidae, característica do novo mundo, abriga cinco dos seis maiores lagartos da América do Sul (Vanzolini *et al.*, 1980). São lagartos diurnos, grandes e ativos, comuns ao longo da América do Sul, América Central e Antilhas (Maclean, 1974).

Crocodilurus amazonicus Spix, 1825 é um lagarto semi-aquático, monotípico e pouco conhecido, mencionado em poucas publicações (Ávila-Pires, 1995). Ocorre na Venezuela, Colômbia, Peru e se expande pela Amazônia brasileira. São encontrados em pântanos, florestas ribeirinhas e florestas alagadas. Para escapar dos inimigos, eles nadam ou se abrigam em tocas na margem. Seus hábitos alimentares são totalmente desconhecidos, mas se sabe que tendem a capturar sapos, peixes, grilos e neonatos de camundongos (Lamar *et al.*, 1997).

Os estudos anatômicos em osteologia de répteis têm sido um dos campos de investigação mais antigos em biologia (Siebenrock, 1894 *in* Barahona *et al.*, 1998). Os resultados obtidos nos estudos de osteologia comparada e variabilidade intraespecífica em faunas atuais são de grande importância para a determinação taxonômica das espécies mais recentes (Barahona & Barbadillo, 1998; Barahona *et al.*, 1998).

A mais complicada de todas as estruturas esqueléticas reptilianas e a mais importante nas resoluções de problemas de classificação e filogenia é o crânio. Esta estrutura é uma montagem altamente complexa de ossos e cartilagens, que possui uma longa história de evolução e modificações, antes de atingir o estágio reptiliano (Romer, 1956).

O termo "crânio" é usado de forma variada. No sentido mais amplo refere-se a qualquer tipo de peça esquelética encontrada na cabeça, mas, o termo tem um sentido um tanto diferente. O crânio é uma formação unitária fundida, na qual a caixa craniana e os maxilares superiores endoesqueléticos estão unidos entre si por uma série de ossos dérmicos (Romer & Parsons, 1985). O estudo da evolução do crânio permite que se compreenda como os elementos esqueléticos somáticos e viscerais, que em sua origem desempenhavam papéis bastante distintos, passaram a interagir em diferentes momentos da história evolutiva dos vertebrados (Höfling *et al.*, 1995).

A efetiva carência de estudos osteológicos descritivos e comparativos sobre crânios de lacertílios (Dixon, 1973, 1974; Presch, 1974, 1980; Soares, 2000), levou ao desenvolvimento do trabalho aqui apresentado. Trabalhos desta natureza são, em geral,

[1] Submetido em 18 de agosto de 2005. Aceito em 09 de novembro de 2006.
[2] Museu Nacional/UFRJ, Departamento de Vertebrados. Quinta da Boa Vista, São Cristóvão, 20940-040, Rio de Janeiro, RJ, Brasil.
[3] E-mail: pauloevers@hotmail.com.

de âmbito mais geral, carecendo de descrições osteológicas mais detalhadas.

As referências com relação à osteologia do crânio de teídeos são esparsas e encontradas sob a forma de material comparativo, em descrições de ordem sistemática ou trabalhos morfológicos de caráter geral, como em Barberena *et al.* (1970), que descreve o crânio de *Tupinambis teguixin* (Linnaeus, 1758) e Tedesco *et al.* (1999), o de *Ameiva ameiva* (Linnaeus, 1758). Este trabalho tem o objetivo de conhecer e descrever detalhadamente o crânio do lagarto teídeo *C. amazonicus*, visando contribuir para estudos de variações morfológicas e geográficas em lagartos. São descritos o dermocrânio e a região ótico-occipital do neurocrânio; por outro lado, e de acordo com os limites impostos pelo escopo deste trabalho, não está descrita a região órbito-temporal do neurocrânio, por ser basicamente cartilaginosa. Alguns músculos e suas respectivas áreas de inserção são citados.

MATERIAL E MÉTODOS

Foram examinados onze espécimes da coleção de répteis do Museu Nacional, Universidade Federal do Rio de Janeiro: MNRJ 4534, 8896, 8897, 8898, 8899, 8900, 8901, Rondônia, Brasil; MNRJ 11180, 11181, 11182, 11183, sem procedência.

A extração do crânio foi realizada segundo técnica descrita por Marques & Lema (1992). As preparações dos crânios seguiram as técnicas descritas em Auricchio & Salomão (2002), realizadas pelo método químico (hidratação, descarnamento e clarificação) e biológico (utilização de larvas de insetos), que resultaram em esqueletos secos. Na preparação de material diafanizado, utilizado principalmente para visualização do crânio inteiro e para observar detalhes das estruturas de ossos e cartilagens, foi utilizada a técnica de Taylor & Van Dyke (1985).

Depois de preparado, o material seco foi representado graficamente com o auxílio de estereomicroscópio (ZEISS Stemi SV8) equipado com câmara clara. Os ossos foram representados em vista dorsal, lateral, palatal e occipital, no conjunto craniano, e lateral e medial no conjunto mandibular.

A terminologia utilizada na descrição dos elementos esqueléticos e musculares segue a nomenclatura anatômica de Romer (1956), Oelrich (1956), Jollie (1960), Barberena *et al.*, (1970) e Tedesco *et al.*, (1999).

RESULTADOS

Ossos marginais portadores de dentes

Pré-maxilar (Figs.1-3)

Apresenta-se como o elemento mais anterior do crânio, situando-se medianamente com relação à abertura das narinas externas, constituído por uma só peça, cuja forma em vista dorsal lembra a de uma âncora. Em vista palatal observa-se suas suturas com os vômeres, lateralmente com os maxilares e posteriormente com os nasais. Expande-se lateralmente em dois processos, os processos maxilares, que se unem ao maxilar formando a borda anterior e a porção anterior da borda ventral da narina externa, visíveis em vista lateral e dorsal. No lado ventral de sua porção anterior, encontram-se 6 a 7 pequenos dentes cônicos. Caudalmente, o pré-maxilar estende-se em forma de lâmina triangular e alongada, o processo nasal, cujo ápice penetra como uma cunha entre os componentes do par de ossos nasais.

Maxilar (Figs.1-3)

Osso par, continuando-se posteriormente ao processo maxilar do pré-maxilar. É um osso relativamente grande, de forma aproximadamente triangular e que forma a maior parte da superfície lateral do focinho. Apresenta três processos, correspondentes a cada vértice do triângulo formado: processo pré-maxilar, em direção anterior; processo nasal, em direção dorsal; processo posterior, estendendo-se ventralmente por debaixo da órbita.

O processo pré-maxilar é aplanado e apresenta uma sutura distinta com o pré-maxilar. A borda medial desse processo recebe o processo anterior do vômer. O processo posterior sutura-se dorsalmente ao lacrimal e ao jugal, medial e posteriormente ao ectopterigóide e ao palatino. O processo nasal apresenta-se como uma lâmina delgada, entre os processos pré-maxilar e posterior, suturado rostralmente ao nasal e caudalmente ao pré-frontal. Uma série de seis forames labiais localizam-se lateral e inferiormente no osso maxilar. Por esses forames passam os ramos cutâneos do nervo alveolar superior e da artéria maxilar. A face medial do processo nasal apresenta, ventralmente, uma expansão palatal, a plataforma palatal, que serve de suporte à cápsula nasal dorsalmente, e ventralmente, contém os dentes maxilares. Cada osso do par apresenta entre 13 e 15 dentes.

REGIÃO NASOETMOIDAL

Nasal (Figs.1-2)

Osso par, caudal ao processo nasal do pré-maxilar, ao longo da linha mediana do crânio, formando uma cobertura parcial para a cápsula nasal. Os nasais apresentam, caudalmente, dois processos frontais, que estão separados entre si pelo processo nasal do frontal; medialmente, acham-se separados pelo processo nasal do pré-maxilar.

Septomaxilar (Figs.1-2)

Osso par, localizado dentro da cápsula nasal, e ao longo do septo nasal. Sua forma é bastante irregular apresentando, basicamente, um processo anterior e outro posterior. O septomaxilar forma a parte superior das cápsulas nasais, e está localizado dorsalmente ao vômer. Sua extremidade anterior sutura-se ao maxilar.

Vômer (Fig.3)

O vômer está aplicado à cartilagem palatina, contribuindo na construção do palato. O vômer é um osso par, situado na região anterior do palato. Sutura-se anteriormente aos maxilares e posteriormente aos palatinos. A superfície ventral do vômer é convexa, ficando a sutura entre os componentes do par numa depressão ao longo do eixo longitudinal do crânio.

Palatino (Fig.3)

É um osso par que constitui a seção média do palato, entre os vômeres, anteriormente, e os pterigóides posteriormente. Forma o assoalho das órbitas e da parte posterior das cápsulas nasais. Apresenta três processos: processo vomeriano, anteriormente; processo pterigóide, posteriormente; processo maxilar-ectopterigóide, lateral e látero-posteriormente.

O processo vomeriano apresenta uma sutura em seta com o vômer. O processo vomeriano é côncavo dorsalmente, formando o assoalho posterior da cápsula nasal. A separação entre os palatinos efetua-se ao nível dos processos vomerianos, através de duas cristas muito próximas entre si e bastante evidenciadas. O espaço entre as cristas aumenta em direção posterior. O processo pterigóide dirige-se posteriormente ao encontro do osso de mesmo nome.

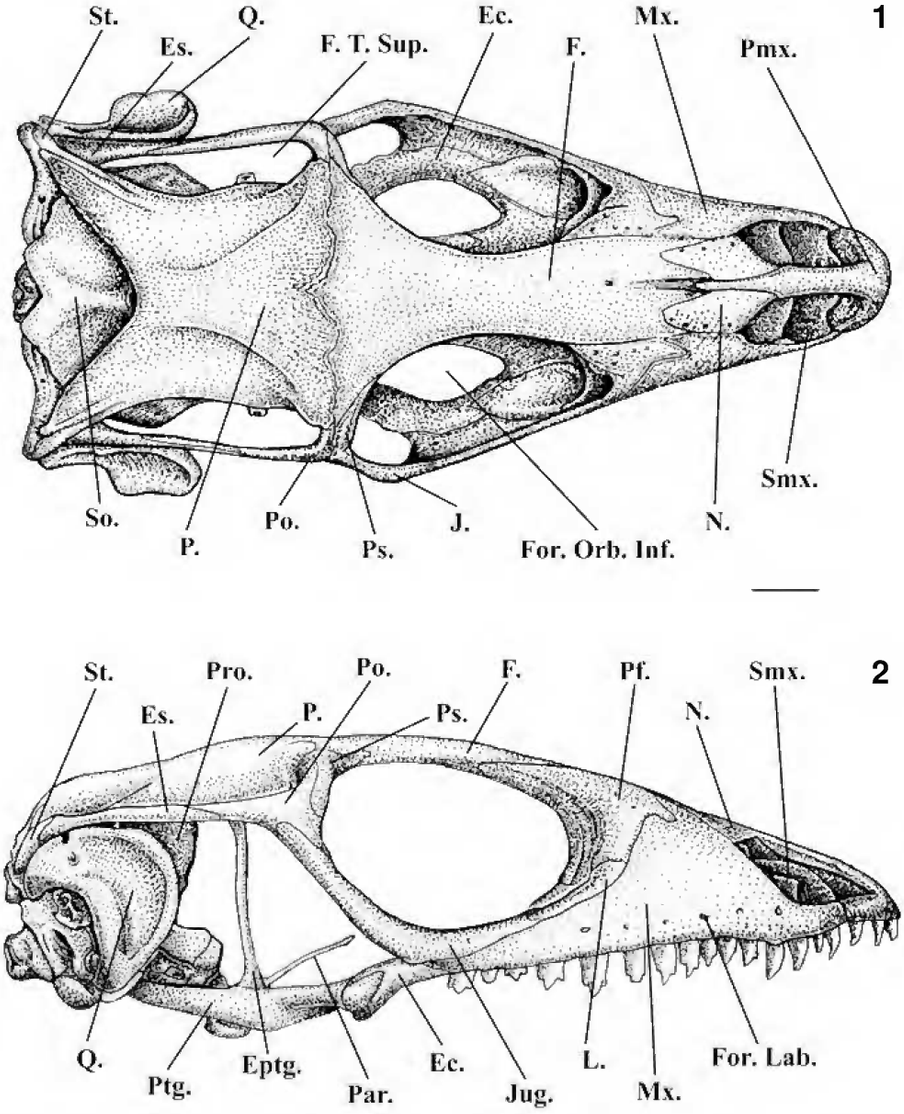

Crocodilurus amazonicus (MNRJ 11182): fig.1- Vista dorsal do crânio; fig.2- vista lateral do crânio. (Ec.) ectopterigóide, (Eptg.) epipterigóide, (Es.) esquamosal, (F) frontal, (Fen. T. Sup.) fenestra temporal superior, (For. Lab.) forame labial, (For. O. Inf.) forame orbital inferior, (J) jugal, (L) lacrimal, (Mx.) maxila, (N) nasal, (P) parietal, (Par.) parasfenóide, (Pf.) pré-frontal, (Pmx.) pré-maxila, (Pó.) pós-orbital, (Pro.) proótico, (Ps.) pós-frontal, (Ptg.) pterigóide, (Q) quadrado, (Smx.) septomaxila, (So.) supraoccipital, (St.) supratemporal. Escala = 2mm.

Dorsalmente, a região medial do processo pterigóide é côncavo, formando o que chamamos aqui de sulco palatino, concavidade esta que se acentua em direção ao processo vomeriano. Existe uma grande quantidade de forames neste sulco, através dos quais pequenos ramos do plexus atinge a mucosa oral. O processo maxilar-ectopterigóide constitui a seção mais ampla do palatino, unindo-o aos ossos pré-frontal, maxilar e ectopterigóide. Encontra-se suturado lateralmente ao maxilar e ectopterigóide, formando o ângulo anterior da fenestra orbital inferior. Dorsalmente sutura-se ao processo palatino do pré-frontal e forma a borda da cavidade orbital. Entre a zona de contato com o maxilar e o processo vomeriano, o processo maxilar-ectopterigóide forma uma acentuada superfície côncava, que forma a borda posterior da fenestra exocoanal.

Pterigóide (Figs.2-3)

É um osso par, formando a metade posterior do palato. Apresentam-se, principalmente em sua porção posterior, divergindo lateralmente com relação ao eixo mediano do crânio. O pterigóide apresenta, em sua porção caudal, seus ramos divergentes, à altura da sutura com o processo basipterigóide do basisfenóide, entretanto, em sua porção anterior, os componentes do par de pterigóides aproximam-se, para depois divergirem rostralmente. Apresentam três processos: processo palatino, processo ectopterigóide e processo quadrado.

O processo palatino forma, ventralmente, o terço posterior do teto da boca. Sua superfície é lisa, não apresentando dentes. Sutura-se anteriormente ao palatino, formando, juntamente com o processo pterigóide do ectopterigóide, a borda posterior da fossa orbital inferior.

O processo ectopterigóide apresenta-se como uma barra alargada, lateralmente dirigida e profundamente suturada no ectopterigóide. Em sua borda ventral, este processo serve de origem ao músculo *pterigomandibularis*. O processo quadrado do pterigóide é lateralmente comprimido, e estende-se em direção caudal, até encontrar o quadrado, com o qual se sutura.

Na face ventral da extremidade distal, o processo quadrado apresenta uma profunda fossa, a fossa columelar, na qual se encaixa a extremidade ventral do epipterigóide. Posteriormente à fossa columelar, segue-se uma crista ventral, cujo desenvolvimento é variável. Na superfície medial do processo quadrado, ventralmente à fossa columelar, existe o "entalhe pterigóide", onde o processo basipterigóide do basisfenóide encaixa, formando uma articulação sinuvial. Posteriormente, na região medial do processo quadrado apresenta medialmente uma estrutura aliforme, que recebe a inserção de grande parte do músculo *protactor pterygoideus*.

Lateralmente, a superfície do processo quadrado apresenta-se lisa, alargada e ligeiramente convexa; sua extremidade distal apresenta um entalhe pouco profundo, para a sutura com a superfície ventro-medial do quadrado.

Ectopterigóide (Figs.1-3)

Os ectopterigóides são dois ossos, servindo de ponto de contato entre os elementos do palato e do conjunto do teto craniano. Formam ainda toda a borda lateral da fossa orbital inferior. O ectopterigóide, embora artificialmente e por necessidade de clareza, pode ser dividido em três processos: processo anterior, o processo lateral e o processo pterigóide. O processo anterior sutura-se na face ventral do palato, à borda medial do processo posterior do maxilar e à borda lateral do processo maxilar do palatino; na face dorsal do palato apresenta, ao longo de sua região dorsal, uma sutura com o jugal e, anteriormente, sutura-se ao processo posterior do maxilar e à extremidade lateral do palatino. O processo lateral sutura-se, na face ventral do palato, à extremidade posterior do processo posterior do maxilar e à região medial e ventral do jugal.

O processo pterigóide forma a borda látero-posterior da fossa orbital inferior e sutura-se ao pterigóide num sistema de encaixe bastante profundo. A espessura do pterigóide na área deste encaixe é bastante acentuada na face ventral e delgada na face dorsal. A face ventral do ectopterigóide serve de origem a fibras do músculo *pterigomandibularis*.

Epipterigóide (Figs.2-3)

Os epipterigóides são dois ossos com aspecto de uma pequena barra lisa, vertical, de forma aproximadamente circular um pouco mais larga em sua extremidade ventral. Promove a união dos parietais com os pterigóides. Serve de elemento de ligação entre o neurocrânio e a região posterior do palato. As extremidades dorsal e ventral estão mais ou menos paralelas em relação ao eixo

mediano longitudinal do crânio, mas a secção média apresenta uma visível torção em direção lateral. A extremidade ventral encaixa-se com certa profundidade na fossa columelar do pterigóide, e a extremidade dorsal está em contato com a superfície lateral do processo descendente do parietal. A extremidade dorsal está em contato com a superfície lateral do processo descendente do parietal e é mantida nesta posição por ligamentos pertencentes à origem do músculo *pseudo-temporalis superficialis*. Em seu terço superior, o epipterigóide serve de origem ao músculo *pseudo-temporalis superficialis*. Seus dois terços inferiores dão origem ao músculo *pseudo-temporalis profundus*.

Frontal (Figs.1-2)

Este osso ímpar é alongado, apresentando leve estreitamento na porção média e considerável alargamento em sua porção posterior, O frontal apresenta-se dorsalmente liso, deprimido, com metades bilaterais simétricas em relação ao eixo longitudinal do crânio, formando a borda dorsal das órbitas e a cobertura do neurocrânio. Sutura-se anteriormente aos nasais e ao pré-maxilar, látero-anteriormente ao pré-frontal e ao maxilar, posteriormente ao parietal e póstero-lateralmente ao pós-frontal. Na superfície ventral do frontal, as bordas elevadas formam uma calha, o canal olfativo, no qual se alojam os pedúnculos olfativos.

Pré-frontal (Figs.2)

Osso par, pode ser dividido em três processos: anterior, posterior e palatino. O processo anterior tem forma arredondada, e apresenta-se suturado medialmente ao frontal, ântero-lateralmente ao processo nasal do maxilar e ventralmente ao lacrimal. O processo posterior do pré-frontal é alongado, com forma de "um ângulo agudo". Apresenta contato com o frontal medialmente, forma a zona mais anterior da borda dorsal da órbita. O processo palatino dirige-se verticalmente para baixo, onde se sutura ao processo maxilar do palatino, formando o limite anterior da cavidade orbital. As bordas mediais deste processo limitam a fenestra órbito-nasal, entre as cavidades nasal e orbital. Através de sua face lateral, o processo palatino forma a borda medial do forame lacrimal, para a passagem do ducto lacrimal e, lateralmente sutura-se ao lacrimal, formando uma ponte, cuja superfície ventral constitui-se na borda superior do forame infra-orbital.

Pós-frontal (Figs.1-2)

Dois pequenos ossos, comprimidos ântero-posterior, que forma o ângulo póstero-dorsal da órbita. Sutura-se medialmente ao frontal, posteriormente ao pós-orbital e ventralmente ao processo temporal do jugal.

Pós-orbital (Figs.1-4)

Dois ossos cuja porção posterior forma o limite anterior e considerável porção da borda lateral e rostral da fenestra temporal superior. Pode ser dividido em três processos: processo jugal, sutura-se ventralmente ao jugal; processo escamoso, posteriormente dirigido e suturando-se ao esquamosal por sua face ventral, assim formando o limite lateral da fenestra temporal superior; processo medial, suturando-se medialmente ao parietal e anteriormente ao pós-frontal. Em sua superfície inferior e medial, o pós-orbital serve de origem a fibras do músculo *adductor mandibularis externus superficialis*. No lado medial de sua superfície posterior serve de origem a fibras do músculo *pseudotemporalis superficialis* e, em sua porção anterior, serve de origem ao músculo *levator anguli oris*.

Lacrimal (Fig.2)

Osso par, pequeno e levemente curvado, forma a borda ântero-ventral da órbita. Sutura-se anteriormente ao processo posterior do maxilar; ventralmente ao jugal, ventro-medialmente ao maxilar e dorsalmente ao pré-frontal. Sua face medial forma a face lateral do forame lacrimal.

Jugal (Figs.1-3)

Osso par, apresenta-se em forma curva, formando a parte ventral e póstero-ventral da órbita. Apresenta dois processos: processo maxilar e processo temporal. O processo maxilar sutura-se anteriormente à borda inferior do lacrimal e ao processo posterior do maxilar; ventro-medialmente sutura-se ao ectopterigóide. O processo temporal, porção mais longa e delgada do jugal, sutura-se lateralmente com a borda inferior do pós-frontal e medialmente com a borda inferior do pós-orbital. A superfície póstero-medial do jugal é côncava, formando parte do recesso coronóide, onde se encaixa o coronóide durante a adução.

Região esfeno-parietal-ótica

Parietal (Figs.1-2, 4)

Osso ímpar, localizado no terço posterior do crânio, delimitando os contornos mediais da fenestra temporal superior. As porções mais espessas e alargadas deste osso estão localizadas na zona sutural com o frontal, pós-frontal, pós-orbital e nos seus processos supratemporais. A porção central é mais delgada e com a largura um pouco menor do que nas extremidades.

Posteriormente o parietal apresenta uma profunda depressão, onde no plano abaixo encontra-se o supraoccipital. O parietal sutura-se anteriormente com o frontal através de uma sutura transversal bastante irregular, sinuosa, firme e sem atuação na cinética do crânio. Não foi observado forame pineal nesta área de sutura ou no parietal. O processo frontal do parietal sutura-se látero-posteriormente ao pós-orbital.

Na região anterior do osso parietal, há dois processos descendentes, apresentando em sua extremidade distal um pequeno entalhe para o encaixe do epipterigóide. No lado medial da base destes processos encontra-se um sulco.

Esquamosal (Figs.1-3)

O esquamosal é um osso par, alongado, em forma de bastão, que se sutura dorsalmente ao processo posterior do pós-orbital e forma, juntamente com ele, o limite lateral da fenestra temporal superior. Possui caudalmente uma porção alargada que se apresenta suturada ao supratemporal e ventralmente ao quadrado. Na superfície inferior do esquamosal tem origem a fibras do músculo *adductor mandibularis externus superficialis* e do músculo *pseudo-temporalis superficialis*. A superfície medial da metade posterior do esquamosal serve de origem ao *adductor mandibularis externus medius*. A superfície lateral deste osso dá origem, por sua vez, aos músculos *levator anguli oris* e *adductor mandibularis externus superficialis*.

Basisfenóide (Fig.3)

Osso ímpar, em vista ventral, o basisfenóide apresenta uma porção basal posterior, suturada ao basioccipital nota-se, rostralmente um pouco acima desta linha de sutura, dois processos articulares, alargados, dirigidos ântero-ventralmente, os processos basipterigóides, que se articulam aos pterigóides. O processo basipterigóide apresenta uma área condilar alargada nesta ântero-lateral, articulando-se sinuvialmente ao processo quadrado do pterigóide, que continua em direção posterior pela crista ventrolateral, até a face anterior do tubérculo esfeno-occipital. Anteriormente aos processos basipterigóides, o basisfenóide diminui sua largura, tornando-se um osso afilado e longo; é o processo parasfenóide medial, que se dirige ventral e anteriormente à região órbito-temporal.

Em vista lateral a porção posterior do basisfenóide acha-se inclinada para frente e sutura-se dorsalmente à porção ântero-inferior do proótico. Em razão desta inclinação, a face posterior constitui-se em porção dorsalmente e caudalmente visível, posterior à *crista sellaris*. A superfície ventral do basisfenóide é lisa, convexa entre os processos basipterigóides e côncava próximo à sutura com o basioccipital.

Supratemporal (Figs.1-2, 4)

O supratemporal é um osso par, situa-se no ângulo látero-posterior do crânio. Apresenta-se como uma pequena lâmina sinuosa. Apresenta dois processos: processo anterior, suturando-se medialmente ao processo posterior do parietal, e processo posterior, que se sutura látero-anteriormente ao esquamosal, rostro-ventralmente ao quadrado e posteriormente ao processo paraoccipital do opistótico-exoccipital. A porção anterior do supratemporal origina, lateralmente, parte das fibras do músculo *adductor mandibularis externus medius* e, medialmente, serve de origem para algumas fibras do *adductor mandibularis externus profundus*.

Quadrado (Figs.1-4)

Osso par, situado no ângulo póstero-lateral do crânio, podendo ser dividido nas seguintes áreas: dorsal, ventral, anterior e posterior. A área dorsal apresenta um côndilo cefálico, dirigido posteriormente, apresentando uma superfície de articulação mais ou menos plana e de contornos irregulares, recebendo dorsalmente o esquamosal e o supratemporal, e dorso-medialmente a face inferior da porção articular do processo paraoccipital do opistótico-exoccipital. A área ventral é ocupada por uma superfície condilar para a articulação com a mandíbula. O côndilo apresenta uma superfície lisa e dividida em duas áreas elevadas, lateral e medialmente situadas, separadas por uma depressão pouco marcada. A área anterior é espessa na sua porção dorsal, diminuindo a espessura da parede em direção ao côndilo articular.

Proótico (Fig.2)

Osso par que forma a cobertura lateral do terço caudal do crânio e que se apresenta com o supra-occipital e o opistótico-exoccipital, associado ao ouvido interno. Sutura-se ventralmente ao basisfenóide, posteriormente ao basioccipital e o opistótico-exoccipital e, dorsalmente, ao supraoccipital.

É parcialmente observável em vista lateral. Este osso pode ser dividido em três processos, porém a delimitação destas estruturas, cujos limites não são bem precisos, é arbitrária, pois existem zonas de transição não muito definidas entre elas. De qualquer forma, essas estruturas costumam ser denominadas de: processo anterior ou inferior, que em *C. amazonicus* apresenta-se reduzido, processo superior ou alar e processo posterior ou látero-posterior.

Na superfície do proótico, existe um profundo recesso acústico, onde são encontrados três forames: dois forames menores encontram-se anteriormente localizados, um em posição ventral; o forame do nervo facial e outro em posição dorsal, que permite o acesso do ramo anterior do nervo acústico ao recesso ampular. Situado posteriormente a estes dois forames, existe outro maior e inteiramente contido no proótico, o forame auditivo posterior, servindo para a passagem do ramo posterior do nervo auditivo ao *cavum capsularis*.

REGIÃO OCCIPITAL

Basioccipital (Figs.3-4)

É um osso ímpar, que forma a parte posterior da cavidade craniana e a região mediana do côndilo occipital. Sutura-se anteriormente ao basisfenóide e ao ângulo posterior do proótico e, dorsalmente, na face lateral e posterior do neurocrânio, ao conjunto opistótico-exoccipital. Em posição látero-posterior no basioccipital, há dois tubérculos bastante desenvolvidos, os tubérculos esfeno-occipitais, recobertos por cartilagem.

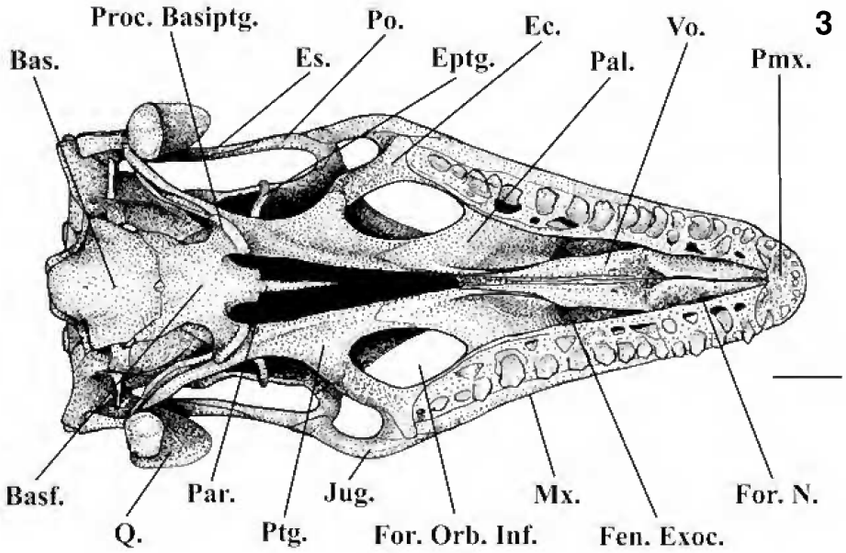

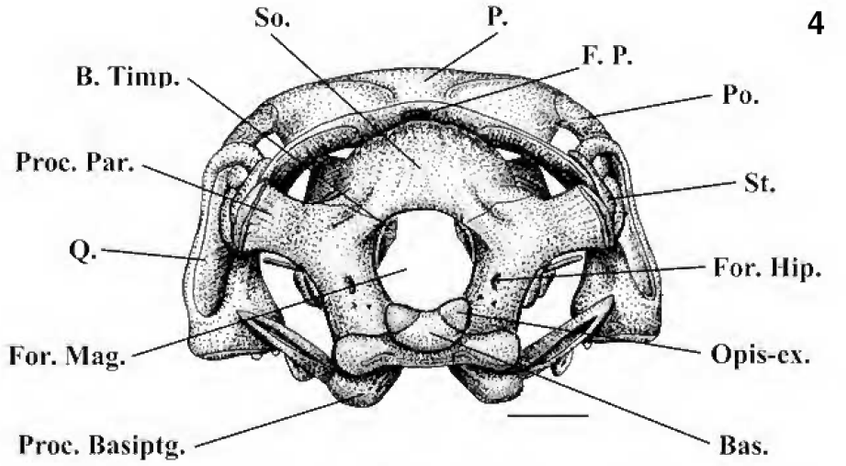

Crocodilurus amazonicus (MNRJ 11182): fig.3- Vista palatal do crânio; fig.4- vista occipital do crânio. (B. Timp.) bula timpânica, (Bas.) basioccipital, (Basf.) basisfenóide, (Ec.) ectopterigóide, (Eptg.) epipterigóide, (Es.) esquamosal, (Fen. Exoc.) fenestra exocoanal, (F.P.) fossa parietalis, (For. Hip.) forame hipoglóssico, (For. Mag.) forame magno, (For.N.) forame nasal, (For. O. Inf.) forame orbital inferior; (J.) jugal, (Mx.) maxila, (Opis-ex.) opistótico-exoccipital, (P.) parietal, (Pal.) palatino, (Par.) parasfenóide, (Pmx.) pré-maxila, (Po.) pós-orbital, (Proc. Basiptg.) processo basipterigóide, (Proc. Par.) processo paroccipital, (Ptg.) pterigóide, (Q) quadrado, (So.) supraoccipital, (St.) supratemporal, (Vo.) vômer. Escalas = 2mm.

Opistótico-exoccipital (Fig.4)

Os ossos opistóticos e exoccipital se encontram fusionados em muitas espécies de lagartos e são extremamente difíceis de serem observados, razão pela qual são tratados neste trabalho como uma estrutura única. Os nomes foram mantidos para evidenciar a fusão entre os dois componentes.

Sutura-se ao supraoccipital dorso-medialmente e ao basioccipital ventralmente, através de uma sutura perfeitamente visível, o que não acontece com diversos outros grupos de lagartos. Possui três processos: os processos paraoccipitais, que são relativamente grandes, têm direção lateral, apresentam a região distal alargada, e realizam a articulação da parte posterior do neurocrânio com o segmento maxilar; o processo condilar, que completa a parte lateral do côndilo occipital, e o processo esfenoccipital que é bastante pequeno e pouco visível.

O processo paraoccipital do opistótico-exoccipital é uma das porções mais visíveis do conjunto. O processo paraoccipital termina por uma zona articular comprimida ântero-posteriormente. Através da face articular anterior desta zona, o opistótico-exoccipital articula-se, dorsalmente a uma superfície ventral, plana e terminal do processo posterior do parietal; anteriormente articula-se à face medial do supratemporal e com o côndilo do quadrado. Estes três pontos de contato apresentam cartilagens intercalares. O opistótico-exoccipital é observável, preferencialmente, em vista occipital.

O opistótico-exoccipital participa da articulação do crânio com a coluna, forma as partes laterais do côndilo occipital, alojando em sua porção posterior parte do labirinto membranoso e, através do seu processo paraoccipital, promove a articulação do região occipital ao resto do crânio. Está associado ao ouvido interno, participando da formação da bula timpânica.

Supraoccipital (Figs.1, 4)

O supraoccipital é um osso ímpar, localizado dorsalmente em relação aos demais componentes do segmento occipital, formando a borda dorsal do forame magno e a cobertura dorsal do neurocrânio ósseo. Apresenta ainda considerável participação na formação do labirinto ósseo, incluindo em sua área a porção mais dilatada das bulas timpânicas. Como no padrão para teídeos, o supraoccipital sutura-se posteriormente ao processo para-occipital do opistótico-exoccipital, e apresenta um contato articular rostral com a porção posterior do parietal.

A área dorsal apresenta-se formando um declive, a qual é caracterizada pela existência de uma crista mediana, a crista supra-occipital, que realiza a inserção do ligamento nucal. Posteriormente, apresenta reentrância acentuada, formando a borda dorsal do forame magno e duas expansões laterais, através das quais se processa a sutura com o processo para-occipital do opistótico-exoccipital.

Ossos da mandíbula. Série labial

Dentário (Figs.5-6)

O dentário forma a maior parte da metade anterior da mandíbula, apresentando ao longo de sua borda dorsal, na face medial, uma concavidade em forma de calha, onde se inserem os dentes. Sua extremidade anterior é arredondada e promove a sínfise não muito rígida dos ramos mandibulares. Com exceção do articular, o dentário acha-se em contato sutural com as superfícies superiores dos demais ossos da mandíbula. Estão presentes de 13 a 16 dentes subpleurodontes, ocos. A região anterior da face lateral do dentário apresenta seis forames mentais.

O canal mandibular no dentário percorre um longo trajeto na face medial, terminando-se por um forame terminal, limitado pelo esplenial e constituindo-se anteriormente como um sulco que se prolonga por debaixo da área sinfisal.

Suprangular (Figs.5-6)

É um osso alongado que, com o articular e angular, formam a superfície lateral da metade posterior da mandíbula.

A superfície lateral e a borda dorsolateral do forame mandibular são formadas pelo suprangular. Lateralmente, existem dois forames, o forame suprangular anterior e posterior, ambos relacionados à transmissão de ramos cutâneos do nervo alveolar inferior, que em *C. amazonicus* apresentam posição dorsal.

Angular (Fig.5-6)

Apresenta forma alongada e é responsável pela formação da maior parte do assoalho do forame mandibular, com exceção da borda medial. Sutura-se dorsalmente ao suprangular, póstero-ventromedialmente ao articular e, anteriormente ao dentário e esplenial, que em *C. amazonicus* apresenta-se alargado formando grande parte da região ventral do ramo mandibular.

Em sua extremidade ântero-dorsal, em um ponto abaixo de sua sutura com o esplenial, apresenta o forame milohióide posterior.

Articular (Figs.5-6)

Também referido como pré-articular, devido a um processo de coossificação com esta estrutura, o articular é o único osso de origem endocondral da mandíbula, forma-se por ossificação da cartilagem de Meckel. O articular localiza-se no extremo posterior da mandíbula e articula-se com o osso quadrado do crânio. Apresenta forma irregular e quatros processos mais ou menos definidos: processo condilar; processo retroarticular; processo angular e processo anterior.

O processo condilar é uma depressão em posição dorso-medial, cuja superfície apresenta duas áreas laterais côncavas, existindo entre elas uma porção mais elevada, que recebe a superfície condilar convexa do quadrado, favorecendo, assim, uma articulação mais eficiente. Alguns autores referem-se ao processo condilar como *fovea articularis*.

Crocodilurus amazonicus apresenta o processo retroarticular constituído por uma barra voltada em direção posterior, bastante pronunciada. Ao longo da superfície dorsal do processo retroarticular, obliquamente disposta, está a crista timpânica, à qual se insere a pele do tímpano.

O processo angular apresenta-se como um triângulo cujo ápice volta-se para baixo e para o lado póstero-medial da mandíbula. O processo anterior do articular forma grande parte da borda medial do forame mandibular, e em *C. amazonicus* é bastante evidenciado. Após participar da borda do forame mandibular, o processo anterior prolonga-se rostralmente, passando por baixo do coronóide, e suturando-se ventralmente ao angular.

Esplenial (Fig.6)

É um osso plano, sutura-se dorsal e ventralmente ao dentário, dorso-posteriormente ao coronóide, dorsalmente ao dentário, ventralmente ao angular e posteriormente ao esplenial. O esplenial é perfurado por dois forames: o forame milohióide anterior, localizado aproximadamente na metade de sua extensão longitudinal e, mais posteriormente, perto de sua sutura dorsal com o dentário, encontra-se um forame relativamente grande, o forame alveolar inferior anterior.

Coronóide (Figs.5-6)

O coronóide apresenta-se dorsalmente situado em relação aos demais ossos da mandíbula. Em *C. amazonicus* apresenta aspecto triangular recurvado, formando uma superfície côncava em sua face medial. Constitui-se de uma porção apical com três processos basais que promovem suturas com os outros componentes da mandíbula. Dois processos são anteriores (lateral e medial) e um é posterior (principalmente medial). Devido a esta posição de tripé, o coronóide deixa de suturar-se apenas com o angular, estando em contato com todos os outros ossos da mandíbula.

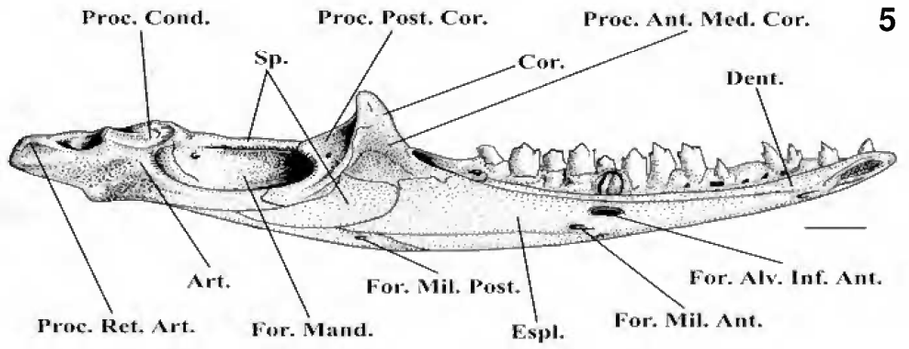

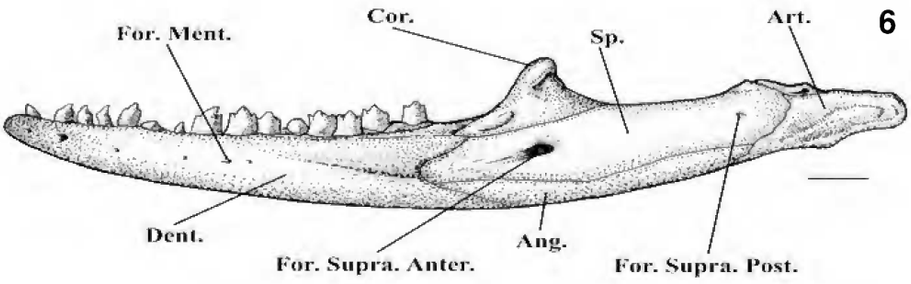

Crocodilurus amazonicus (MNRJ 11182): fig.5- Vista lateral da mandíbula; fig.6- vista medial da mandíbula. (Ang.) angular, (Art.) articular, (Cor.) coronóide, (Dent.) dentário, (Espl.) esplenial, (For. Alv. Inf. Ant.) forame alveolar inferior anterior, (For. Mand.) forame mandibular, (For. Ment.) forame mental, (For. Mil. Ant.) forame milohióide anterior, (For. Mil. Pos.) forame milohióide posterior, (For. Supr. Anter.) forame suprangular anterior, (For. Supr. Post.) forame suprangular posterior, (Proc. Ant. Med. Cor.) processo anterior medial do coronóide, (Proc. Cond.) processo condilar, (Proc. Post. Cor.) processo posterior do coronóide, (Proc. Ret. Art.) processo retro-articular, (Sp.) suprangular. Escala = 2mm.

Pelo processo posterior, sutura-se dorsal e ântero-medialmente ao suprangular e póstero e ventro-medialmente ao articular. O processo anterior lateral promove a sutura do coronóide ao suprangular ventro-lateralmente e ao dentário anteriormente. Pelo processo anterior medial, sutura-se ao dentário anteriormente e ventro-medialmente ao esplenial e suprangular.

O processo posterior forma a região anterior da borda medial do forame mandibular.

DISCUSSÃO

Crocodilurus amazonicus apresenta um crânio no qual as regiões ocupadas pelo focinho, órbitas e fenestras temporais são, aproximadamente, do mesmo tamanho, assim como outros lagartos teídeos (Barberena *et al.*, 1970; Tedesco *et al.*, 1999). A largura do crânio é uniforme, diminuindo à frente das órbitas, na região do focinho, o qual apresenta-se bastante afilado em *C. amazonicus* com relação ao segmento maxilar. Esta diminuição é menos visível nas formas mais jovens, devido à musculatura mandibular, mais desenvolvida na região temporal do adulto. Em vista lateral, a condição estreptostílica é perfeitamente visível. Não foi observada diferença osteológica indicadora de dimorfismo sexual.

O crânio de *C. amazonicus* diferencia-se dos outros teídeos descritos (Barberena *et al.*, 1970; Tedesco *et al.*, 1999), por apresentar o pré-maxilar extendendo-se caudalmente, separando os ossos nasais terminando por suturar-se com o frontal; o maxilar apresentar três processos sendo o processo nasal suturando como osso nasal e mais posteriormente com o frontal; e apresentar dentes heterodontes, ocos, de seção cilíndrica ou ligeiramente elíptica. Os dentes posteriores, tanto no maxilar quanto na mandíbula, apresentam diâmetro relativamente maior, apresentando somente uma única cúspide.

Novas interpretações das variações cranianas em lacertílios proporcionarão evidências para elucidar questões sobre padrões de diferenciações morfológicas e geográficas, e auxiliará a compreender o que representa a variabilidade do esqueleto cefálico no processo evolutivo desse grupo.

AGRADECIMENTOS

Ao Dr. José Duarte Barros Filho, Universidade Federal do Rio de Janeiro (UFRJ), pela leitura crítica do manuscrito; a Paulo Roberto Nascimento (MNRJ), pelo auxílio com as ilustrações; a Carlos Augusto Caetano (MNRJ) pelo auxílio na preparação do material. Ao Conselho Nacional de Desenvolvimento Científico e Tecnológico (CNPq), Fundação Carlos Chagas Filho de Amparo à Pesquisa do Estado do Rio de Janeiro (FAPERJ) e Fundação Universitária José Bonifácio (FUJB) pelos auxílios concedidos.

REFERÊNCIAS

AURICCHIO, P. & SALOMÃO, M.G. (Eds.), 2002. **Técnicas de Coleta e Preparação de Vertebrados**. São Paulo: Terra Brasilis. 350p.

ÁVILA-PIRES, T.C.S., 1995. Lizards of Brazilian Amazônia (Reptilia: Squamata). **Zoologische Verhandelingen**, **299**:535-540.

BARAHONA, F.; LÓPEZ-JURADO, L.F. & MATEU, J.A., 1998. Estudio anatómico del esqueleto en el género *Gallotia*. **Revista Española de Herpetologia**, **12**:69-89.

BARAHONA, F. & BARBADILLO, L.J., 1998. Inter- and intraspecific variation in the post-natal skull of some lacertid lizards. **Journal of Zoology**, **245**:393-405.

BARBERENA, M.C.; GOMES, N.M.B & SANCHOTENE, L.P.M, 1970. Osteologia craniana de *Tupinambis teguixin*. **Publicação Especial da Escola de Geologia**, Porto Alegre, **21**:1-32.

DIXON, J.R., 1973. Systematic review of the teiid lizard genus *Bachia* with remarks on *Heterodactylus* and *Anotosaura*. **Miscellaneous Publication of the Museum of Natural History of the University of Kansas**, **57**:1-47.

DIXON, J.R., 1974. Systematic review of the lizard genus *Anotosaura* (Teiidae). **Herpetologica**, **30**(1):13-18.

HÖFLING, E.; OLIVEIRA, A.M.S.; RODRIGUES, M.T.; TRAJANO, L. & ROCHA, P.L.E., 1995. **Chordata. Manual de um Curso Prático**. São Paulo: Editora da Universidade de São Paulo.

JOLLIE, M.T., 1960. The head skeleton of the lizard. **Acta Zoologica**, **41**:1-64.

LAMAR, W.W.; MARTINS, M. & SCHLESER, D., 1997. Life in the water: distribution and natural history of the jacarenana, *Crocodilurus lacertinus* (Sauria: Teiidae). **Abstract from the 21st Annual Meeting of the International Herpetological Symposium**. Liberia, Costa Rica.

MACLEAN, W.P., 1974. Feeding and locomotor mechanisms of teiid lizards: functional morphology and evolution. **Papéis Avulsos de Zoologia**, **27**(15):179-213.

MARQUES, L.B. & LEMA, T., 1992. Estudo comparativo da osteologia craniana de *Clelia occipitolutea* (Duméril,

Bibron & Duméril, 1854) e *C. rustica* (Cope, 1878) (Serpentes: Colubridae: Xenodontinae: Pseudoboini). **Acta Biologica Leopoldensia**, **14**(1):27-54.

OELRICH, T.M., 1956. The anatomy of the head of *Ctenosaura pectinata* (Iguanidae). **Miscellaneous Publication of the Museum Zoology of the University of Michigan**, **94**: 1-122.

PRESCH, W., 1974. Evolutionary relationships and biogeography of the macroteiid lizards (family Teiidae, subfamily Teiinae). **Bulletin of the Southern California Academy of Sciences**, **73**(1):23-32.

PRESCH, W., 1980. Evolutionary history of the South American microteiid lizards (Teiidae: Gymnophthalminae). **Copeia**, **1980**(1):36-56.

ROMER, A.S., 1956. **Osteology of the reptiles**. Chicago: The University of Chicago Press. 772p.

ROMER, A.S. & PARSONS, T.S. 1985. **Anatomia comparada dos vertebrados**. São Paulo: Atheneu Ed. Ltda. 559p.

SOARES, M., 2000. Estudo do esqueleto cefálico de *Anotosaura* Amaral (1933), *Bachia* Gray, 1845 e *Heterodactylus* Spix, 1845 (Squamata, Teiioidea, Gymnophthalmidae). **Boletim do Museu Nacional, Nova Série, Zoologia** (426):1-20.

TAYLOR, W.R. & VAN DYKE, G.C., 1985. Revised procedures for staining and clearing small fishes and other vertebrates for bone and cartilage study. **Cybium**, **9**(2):107-119.

TEDESCO, M.E.; KRAUSE, L. & ALVAREZ, B.B., 1999. Descripción del sincraneo de *Ameiva ameiva* (Linnaeus) (Squamata, Teiidae). **Revista Brasileira de Zoologia**, **16**(4):1025-1044.

VANZOLINI, P.E.; RAMOS-COSTA, A.M.M. &.VITT, L.J, 1980. **Répteis das caatingas**. Rio de Janeiro: Academia Brasileira de Ciências. 161p.